DESS
> DENTAL SMART SOLUTIONS

Cas clinique

Une solution pour la restauration d’un espace interproximal réduit

Le Dr Steven A. Brisman présente un cas clinique traité avec solution prothétique; un atout majeur pour les espaces interdentaires étroits, et des résultats optimaux

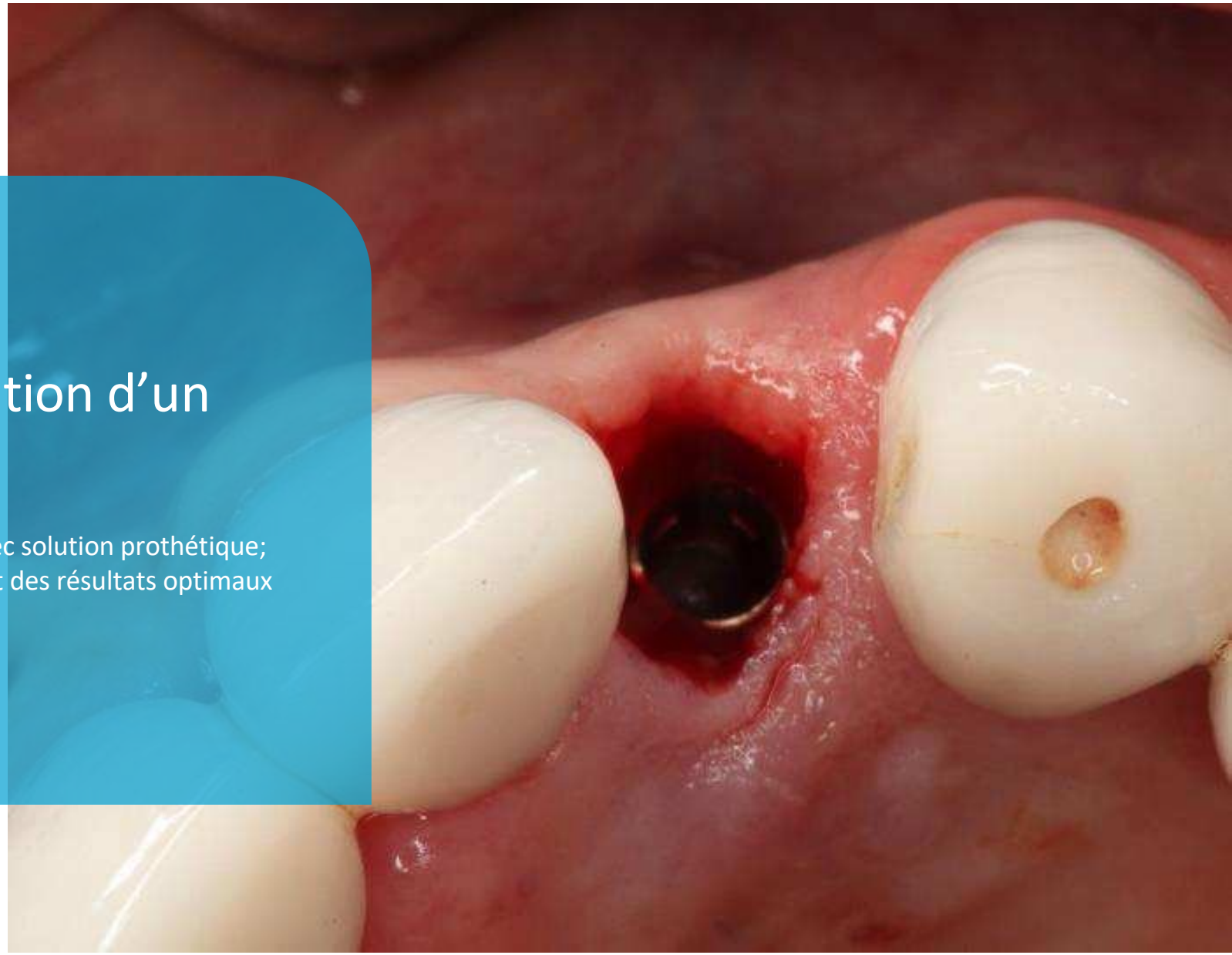

Dr. Steven A. Brisman
États-Unis (USA)

PRÉSENTATION DU CAS

Patient homme de 55 ans en bonne santé, venant à la clinique fin 2019 avec dent 22 traitée endodontiquement; caries récidivantes, mobilité et restauration défectueuses et mauvais pronostic.

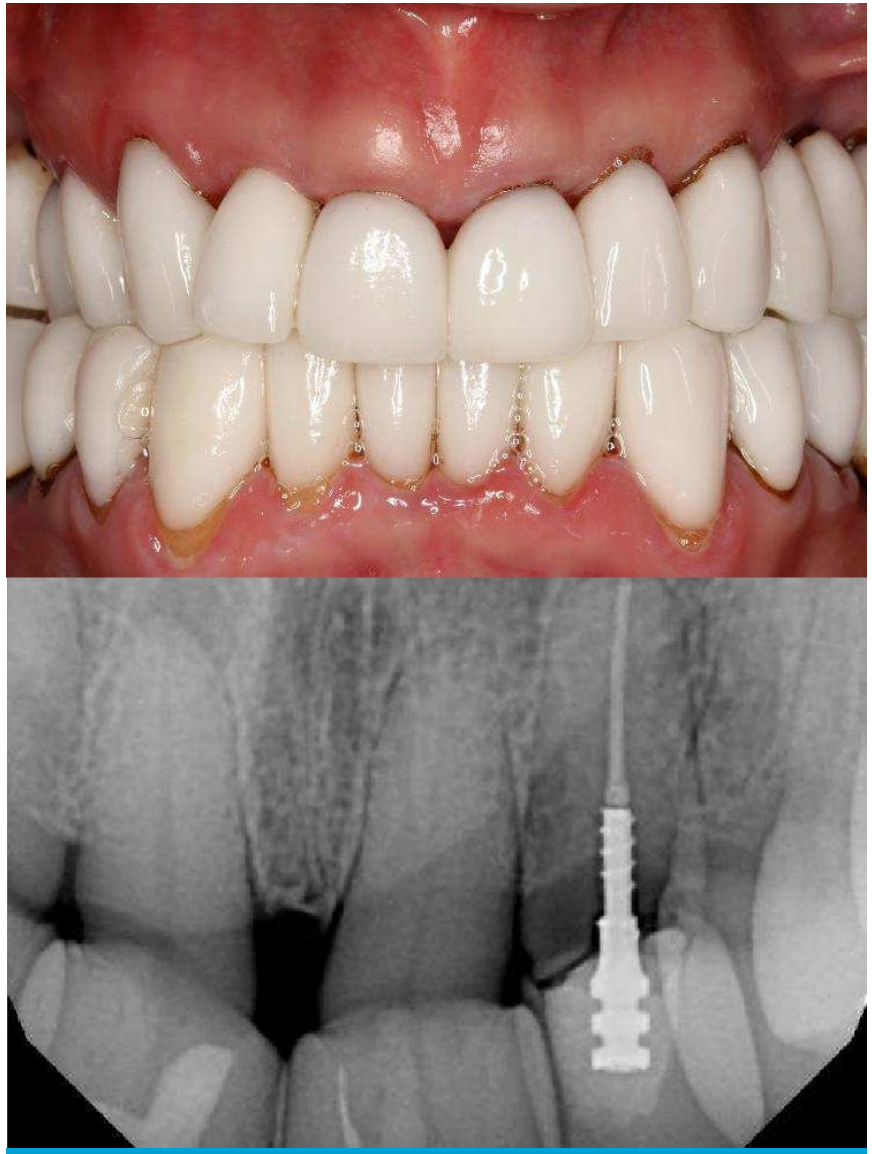

Situation préliminaire

INTRO :

Le patient a été informé des résultats cliniques, du plan de traitement et des traitements alternatifs existants. Celui-ci choisit finalement de faire remplacer et restaurer la dent 22 en posant un implant dentaire. Détail d'importance : la dent est située dans un **espace interproximal très réduit;** une situation fréquente étant donné la position des incisives latérales supérieures et inférieures. C'est d'ailleurs le cas pour cette dent à restaurer.

Une fois la dent 22 déplacée puis retournée, on observe un encombrement coronaire, avec espace interradiculaire suffisant au niveau apical permettant la mise en place d'un implant dentaire, mais posant des difficultés lors de la fabrication de la restauration.

En cas de dentition encombrée et espace mésio-distal limité, il est souvent difficile pour le clinicien dentaire de trouver les bons composants prothétiques permettant de poser une restauration vissée, et plus encore si le canal de vissage est angulé.

DESS
DENTAL SMART SOLUTIONS

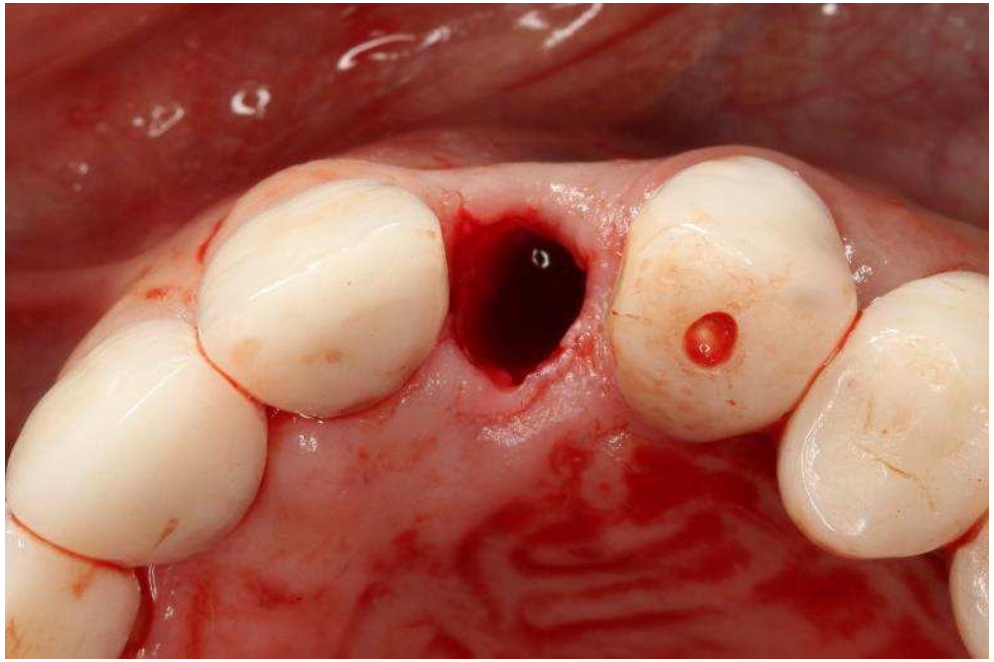

Traitement : extraction de la dent 22 avec protocole sans lambeau avant pose de l'implant.
La technologie numérique permet désormais aux cliniciens de fusionner le CBCT avec le fichier STL et de placer virtuellement l'implant dans la meilleure position.

Il peut arriver que l'os buccal soit limité dans le maxillaire antérieur et que l'anatomie de l'os facial soit concave. Ceci va obliger le praticien à placer l'accès incisif de l'implant vers la face pour que l'implant (en particulier la partie apicale) reste dans l'alvéole buccale.

DESS
> DENTAL SMART SOLUTIONS

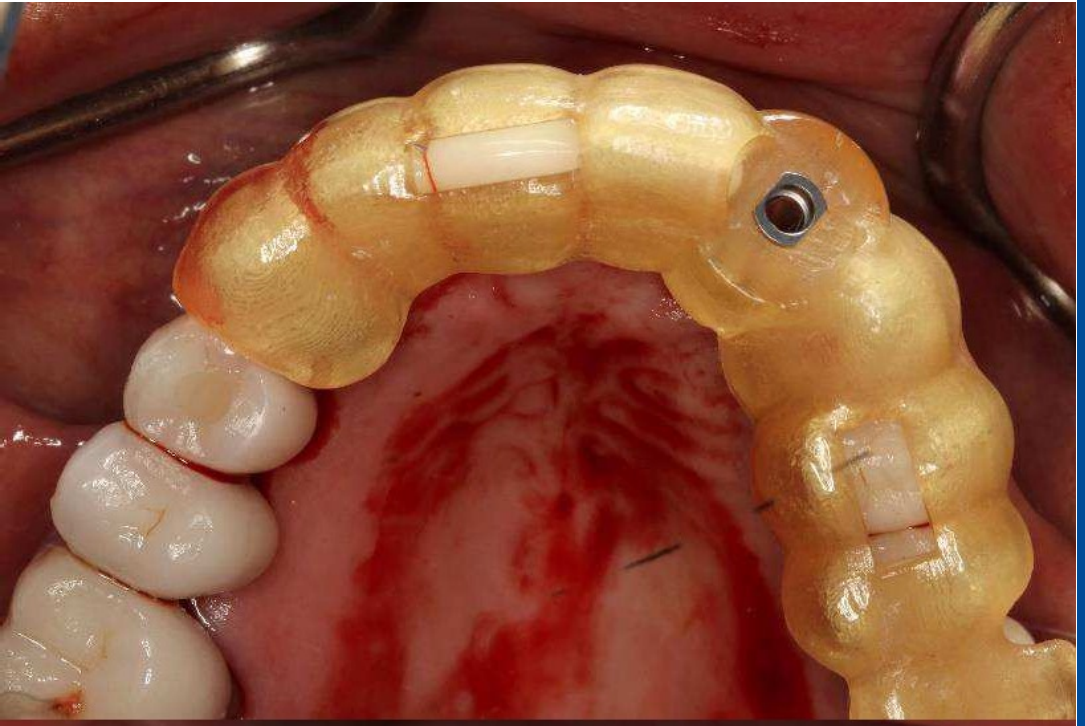

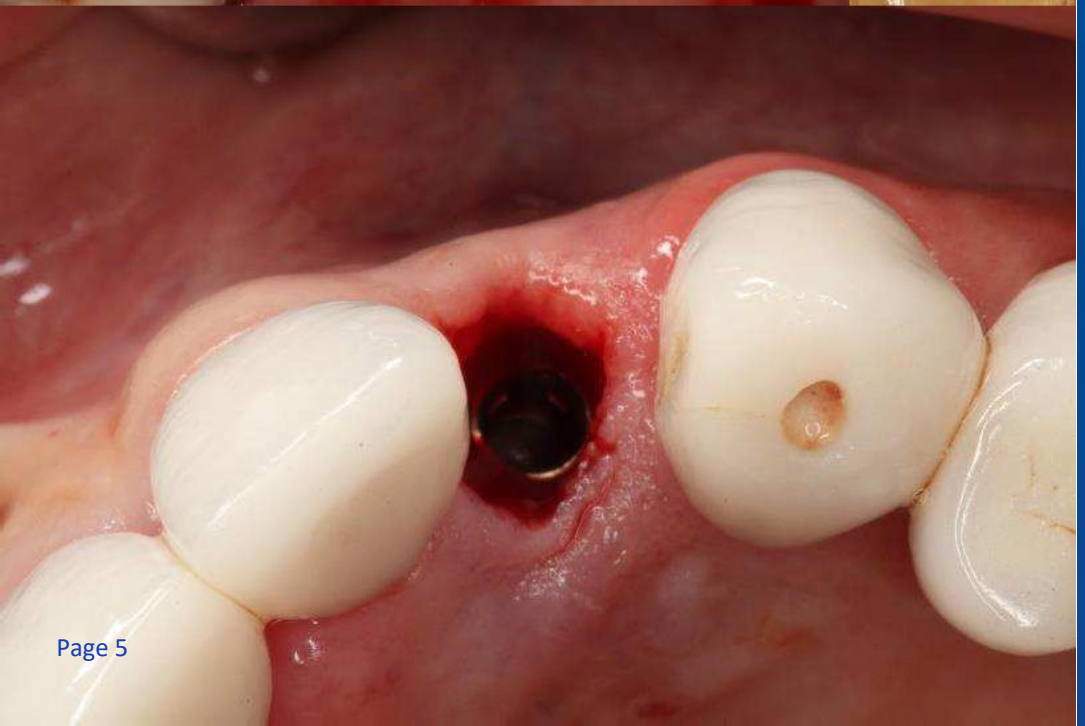

- ✓ Un implant avec plateforme NC 3.3 est placé par chirurgie guidée.
- ✓ La pose de l'implant, puis d'un pilier de cicatrisation temporaire ou personnalisé, au moment de l'extraction a démontré son efficacité pour préserver la papille interproximale.

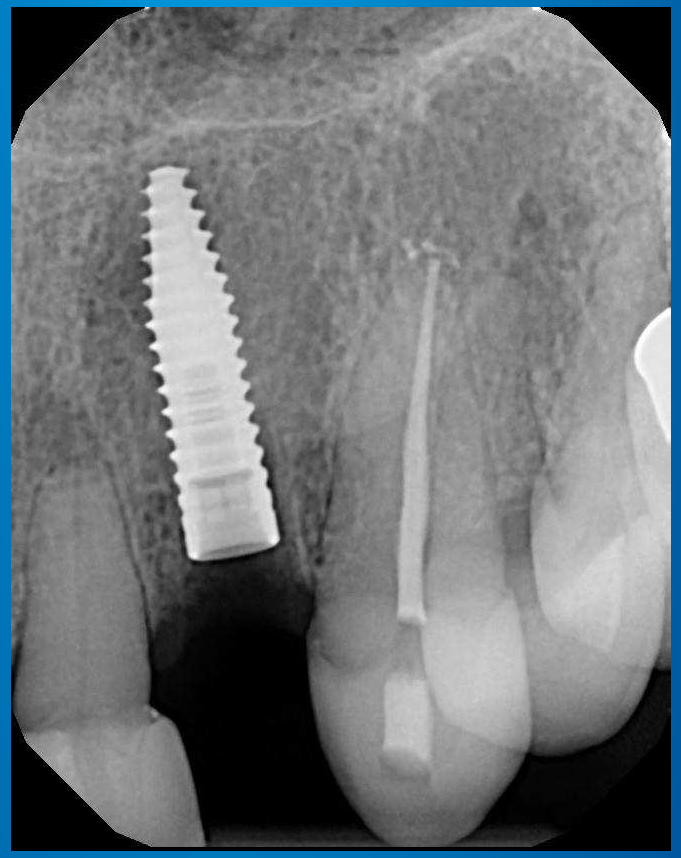

DESS
DENTAL SMART SOLUTIONS

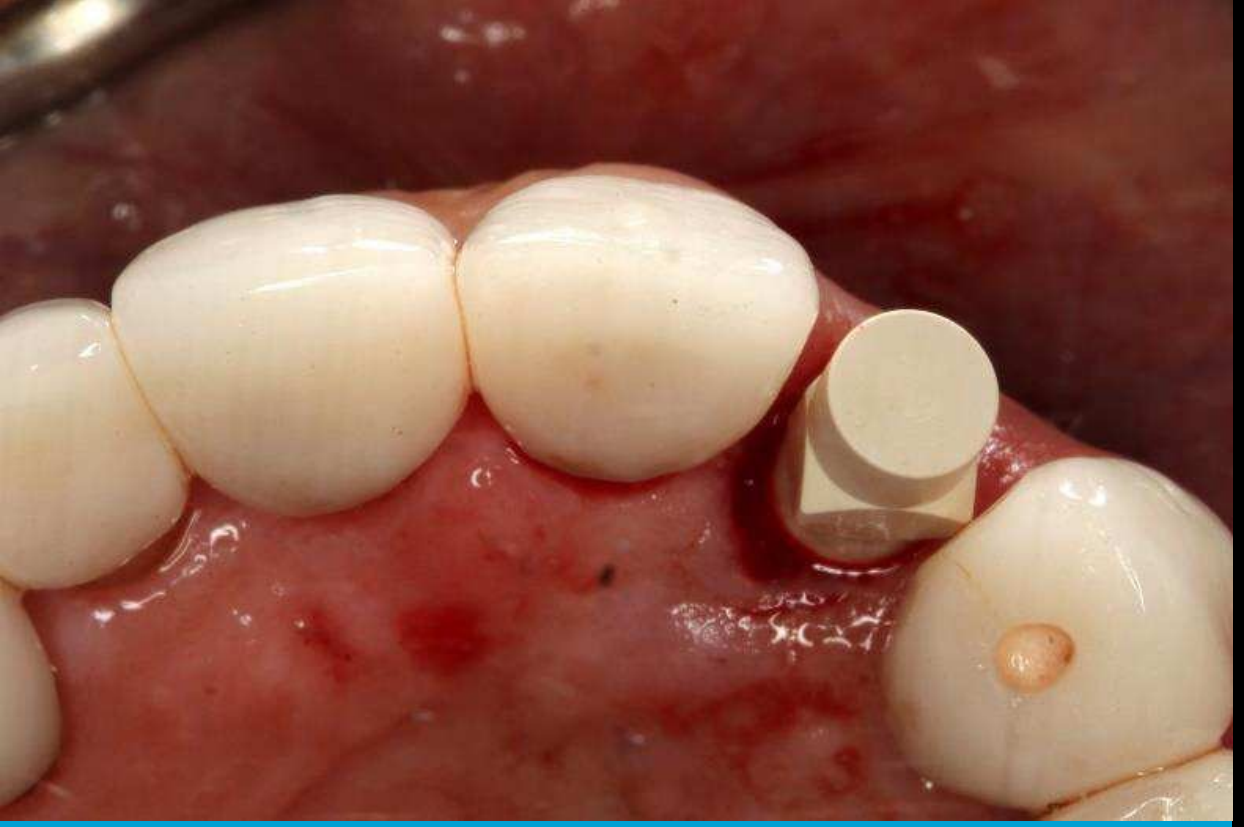

La numérisation, conception et fabrication de prothèses provisoires en PMMA est toujours plus précise et retient moins la plaque qu'une restauration en acrylique faite de suite au cabinet.

Pour ce cas particulier; le patient est scanné pendant la chirurgie, et une prothèse provisoire est fraisée puis cimentée sur ANGLEBase®.

Avec la technologie du canal de vissage angulaire, la restauration provisoire permet de laisser une cheminée d'accès à la vis sur la face palatine ou linguale de la restauration.

DESS
DENTAL SMART SOLUTIONS

Quelle solution pour la restauration finale ?

DESS
DENTAL SMART SOLUTIONS

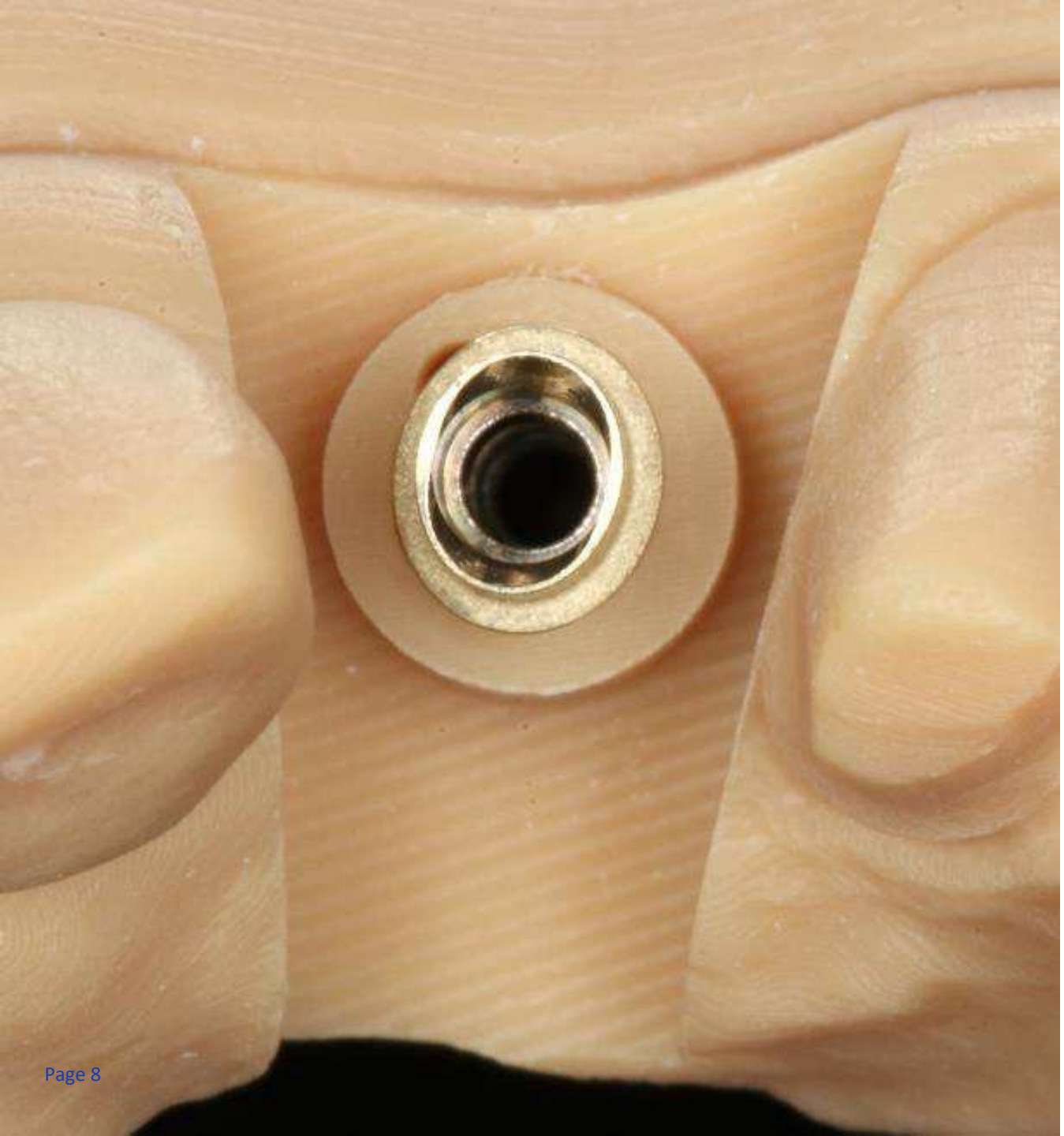

ELLIPTIBase®

La meilleure solution pour petits espaces !

En 2020, DESS® lance un nouveau pilier, développé par ses techniciens : l'ELLIPTIBase®; c'est **la solution avec canal à vis incliné pour plates-formes étroites**.

Spécialement conçu pour les espaces mésio-distaux limités dans les zones antérieures, avec une taille 22% plus petite que la Ti-Base DESS®, un revêtement **periocoat®**, un traitement **Selectgrip®** pour une rétention de scellement jusqu'à 5 fois plus élevée et une possibilité d'**angulation jusqu'à 20°.**



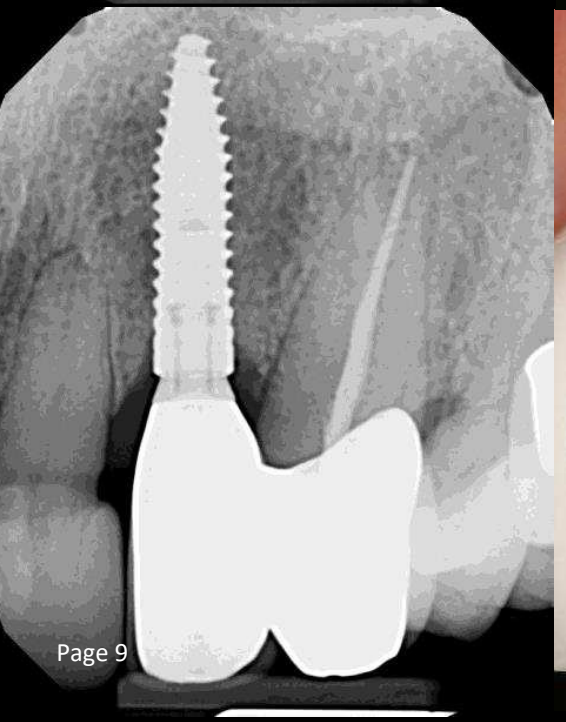

Après la période d'ostéointégration, le patient revient pour la restauration définitive des dents 22 et 23.

Notre nouvelle base elliptique a permis d'**élargir l'espace interproximal et d'obtenir un profil d'émergence idéal** pour chaque restauration individuelle.

Dans ce cas, l'anatomie radiculaire d'origine de l'incisive latérale manquante peut être reproduite lors de la **restauration finale** grâce au canal vissé angulaire.

DESS
DENTAL SMART SOLUTIONS



Des preuves tangibles...

L’inexistance de solutions proposées pour des cas comme celui-ci, avec un espace interproximal limité et pose de plates-formes d'implant de petite taille, a poussé **DESS®** à développer puis lancer un nouveau produit breveté sur le marché en 2022 : une solution unique, avec canal de vis angulé.

Avec cette nouvelle technique, on peut maintenant restaurer l'implant et fabriquer une couronne zirconium avec une émergence gingivale plus anatomique, esthétique et fonctionnelle; idéale pour les espaces étroits.

Ceci est clairement visible sur l’image comparative présentée : restauration finale faite avec **ELLIPTIBase®** (image du haut) et la restauration provisoire avec **ANGLEBase®** (image du bas).

Avant

X Pièce 22 tournée et encombrée.

X Restauration compliquée dans un espace interproximal étroit.

Après

- ✓ ELLIPTIBase® : la meilleure solution de vis angulaire pour les espaces interdentaires étroits.
- ✓ Meilleur résultat final : esthétique et fonctionnel.
- ✓ Couronne en zircone avec émergence gingivale idéale.

DESS > DENTAL SMART SOLUTIONS

ELLIPTIBase®



INFORMATIONS TECHNIQUES

- Titane Grade V ELI 23
- Revêtement PerioCoat® et traitement de surface SelectGrip®
- Conception elliptique avec empreinte minimisée
- Spécialement conçu pour les implants étroits (3.0-3.3-3.5)
- Angulation bidirectionnelle de l'ASC (Canal de vissage angulél)
- Surface de scellement de 31,55 mm².
- Hauteur de cheminée de 3,0mm
- Combiné avec nos bibliothèques gratuites pour Exocad®, 3Shape®, Dental Wings® et Blenderfordental®.
- CE : Classe IIb
- FDA : Classe II

CARACTÉRISTIQUES

- Concept Pure Switch®
- Douille de vis Torx® à bille
- Vis Torx® incluse - même conception de vis que l'OEM
- Deux orientations pour l'adaptation clinique : en coin et à plat
- Sortie esthétique optimale du canal de la vis

AVANTAGES CLINIQUES

- 22% de réduction de la largeur par rapport à la Ti-Base normale
- SelectGrip® : meilleure rétention du ciment x5
- Revêtement PerioCoat® : augmente la résistance du pilier
- Vis à bille Torx® : couple optimal même en cas d'angulation maximale
- Tonalité gingivale plus chaude

Dr. Steven A. Brisman

ÉTATS-UNIS

- Docteur en médecine dentaire. University of Pennsylvania School of Dental Medicine.
- Certificat en prosthodontie, New York University College of Denistry.
- Président de la Greater New York Academy of Prosthodontics en 2019.
- Ancien directeur du département de prosthodontie avancée du Touro College of Dental Medicine et professeur adjoint de prostodontie post-universitaire au NYU College of Dentistry.

Brisman

DESS

> DENTAL SMART SOLUTIONS