DESS
> DENTAL SMART SOLUTIONS

Klinischer Fall

Lösung für Restaurationen mit reduziertem interproximalen Abstand

Dr. Steven A. Brisman stellt einen Fall vor, bei dem prothetische Lösungen für enge Interdentalräume der Schlüssel zu einem optimalen Ergebnis sind.

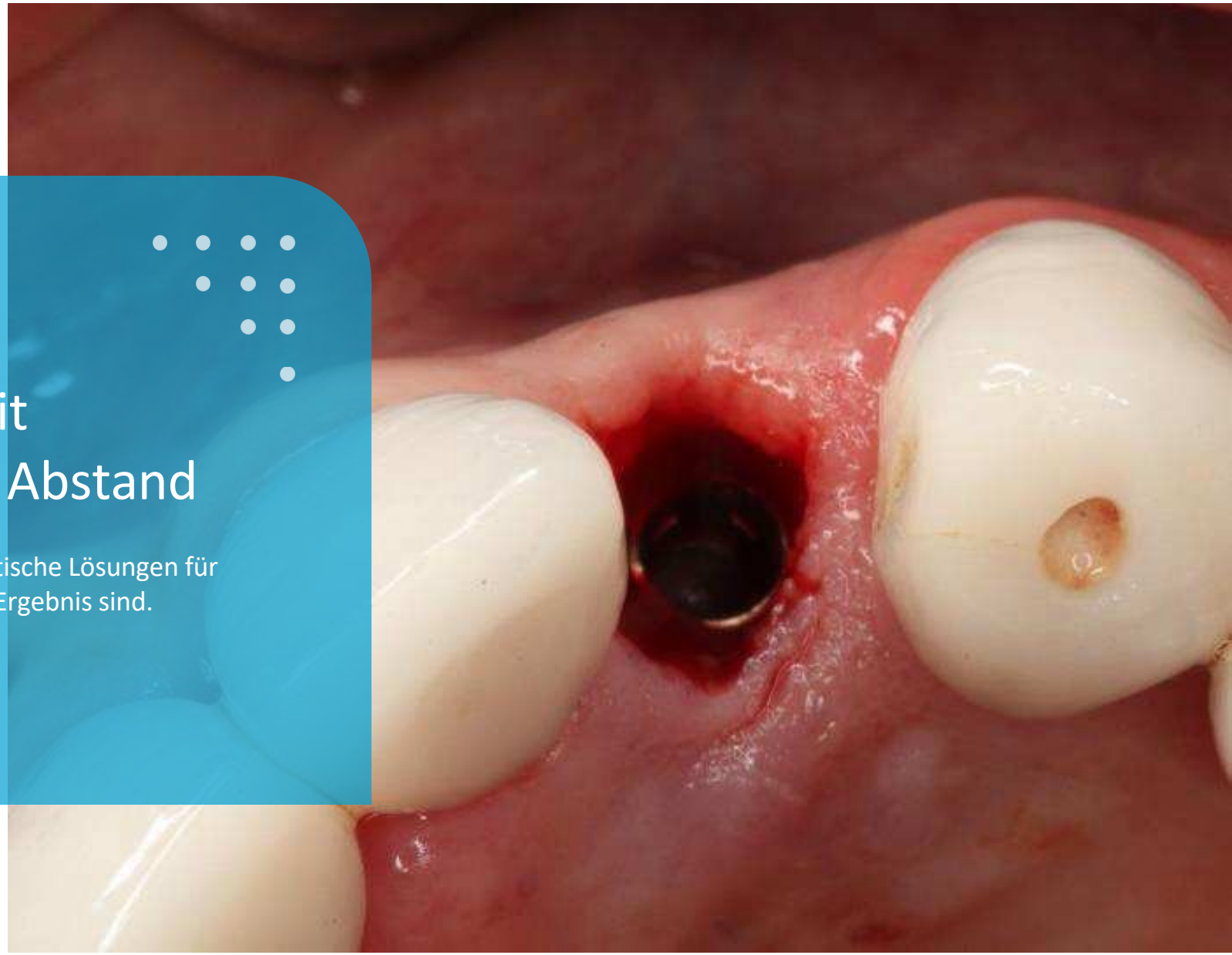

Dr. Steven A. Brisman
Vereinigte Staaten (USA)

VORSTELLUNG DES FALLES

Ein 55-jähriger Mann in gutem Allgemeinzustand stellte sich Ende 2019 mit einem endodontisch behandelten Zahn 22, rezidivierender Karies, Mobilität, defekter Restauration und schlechter Prognose in der Klinik vor.

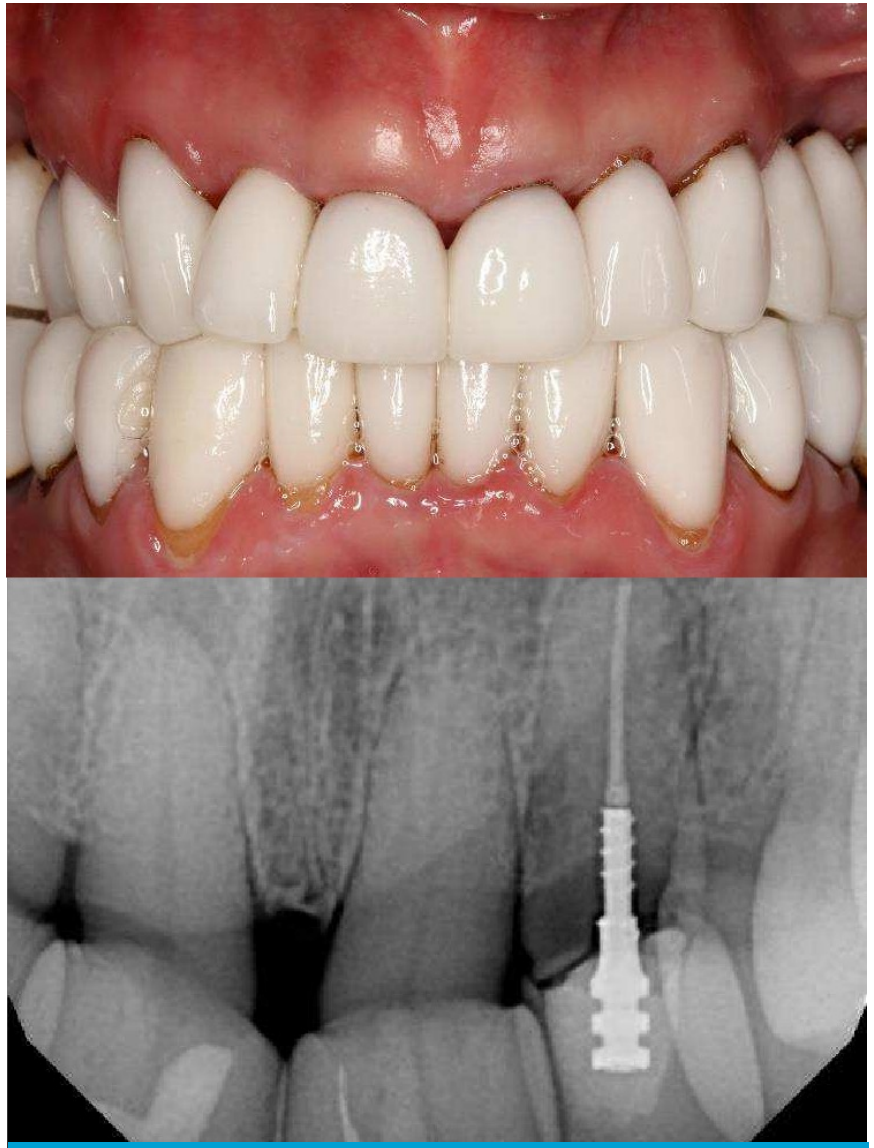

Ausgangssituation

EINLEITUNG:

Der Patient wurde über den klinischen Befund, den Behandlungsplan und mögliche Alternativen informiert. Der Patient entscheidet sich schließlich für den Ersatz und die Wiederherstellung von Zahn 22 durch ein Zahnimplantat. Es ist wichtig festzuhalten, dass es sich hier um eine Situation mit **sehr geringem interproximalen Raum handelt**, was bei der Stellung der oberen und unteren seitlichen Schneidezähne üblich ist und in diesem Fall bei dem zu restaurierenden Zahn offensichtlich ist.

Beim Bewegen wird der Zahn 22 gedreht und koronal verdrängt, wobei auf der apikalen Ebene genügend interradikulärer Raum vorhanden ist, um das Einsetzen eines Zahnimplantats zu ermöglichen, was jedoch die Herstellung der Restauration erschwert.

Im engen Gebiss mit begrenztem mesio-distalem Raum ist es für den Zahnarzt oft eine Herausforderung, die richtigen prothetischen Komponenten zu finden, um eine verschraubte Restauration zu entwickeln, insbesondere mit einem abgewinkelten Schraubenkanal.

DESS
DENTAL SMART SOLUTIONS

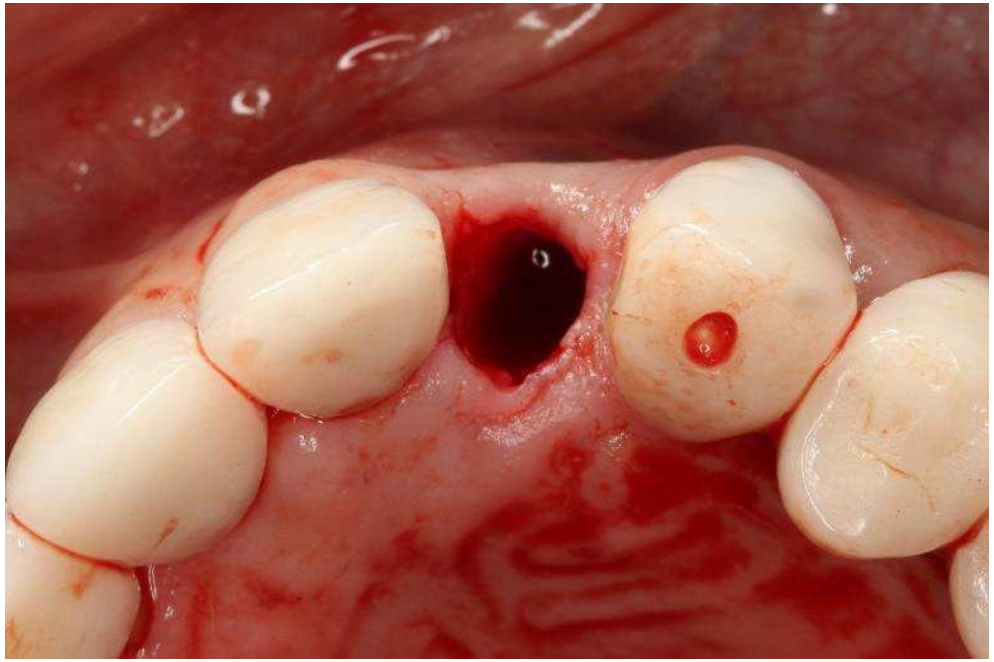

Die Behandlung beginnt mit der Entfernung von Zahn 22 mit einem lappenlosen Protokoll vor der Implantatinsertion. Die digitale Technologie bietet dem Arzt nun die Möglichkeit, das CBCT mit der STL-Datei zusammenzuführen und das Implantat virtuell in der besten Position zu platzieren.

Im Frontzahnbereich des Oberkiefers finden wir häufig einen begrenzten bukkalen Knochen und eine konkave Anatomie des Gesichtsknochens vor, was es erforderlich macht, das Implantat mit dem inzisalen Zugang nach fazial zu platzieren, um das Implantat (insbesondere den apikalen Teil) in der bukkalen Alveole zu halten.

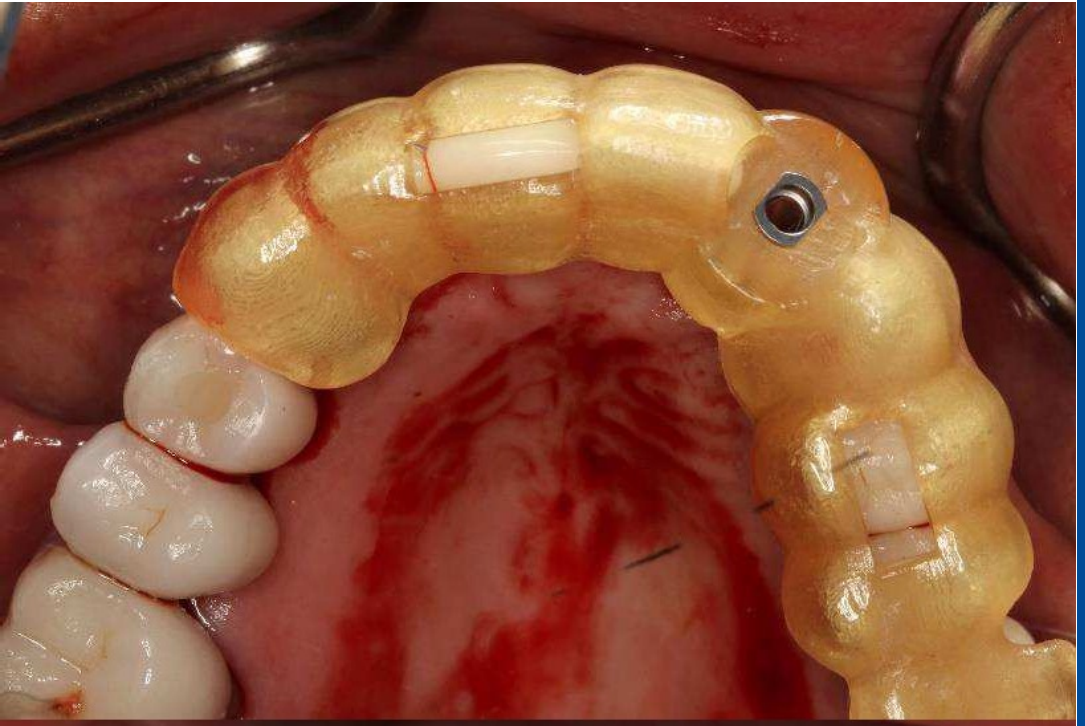

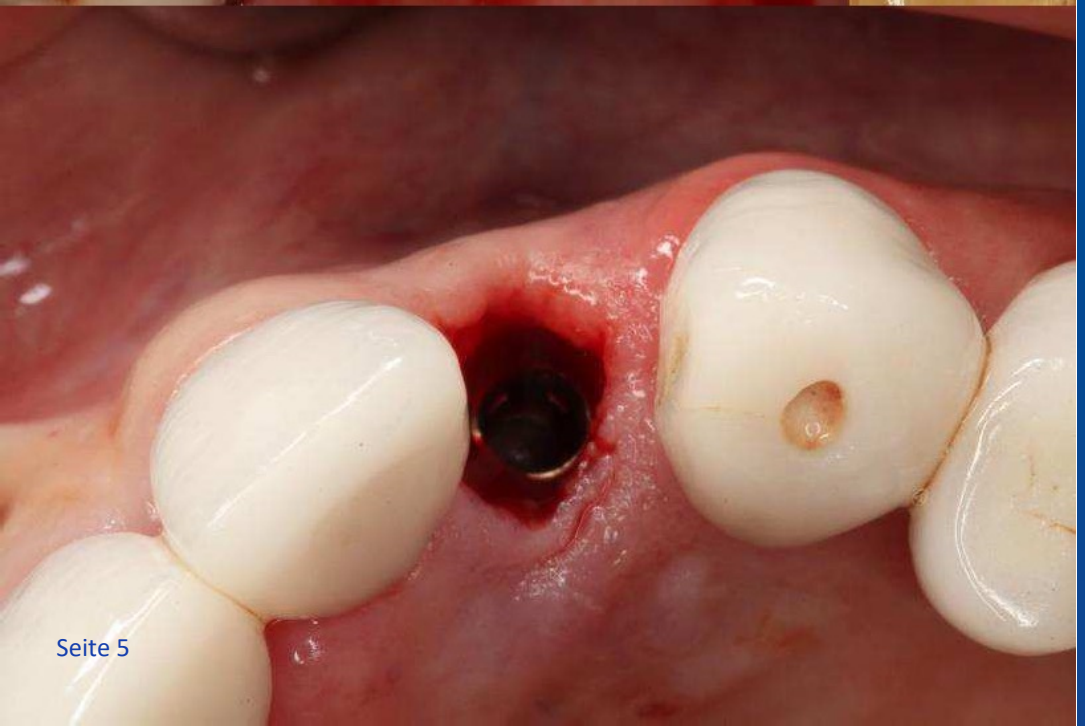

- ✓ Ein Implantat der Plattform NC 3,3 wurde mit Hilfe der geführten Chirurgie eingesetzt.
- ✓ Es hat sich gezeigt, dass die interproximale Papille erhalten bleibt, wenn zum Zeitpunkt der Extraktion das Implantat und anschließend ein provisorischer oder individueller Gingivaformer eingesetzt wird.

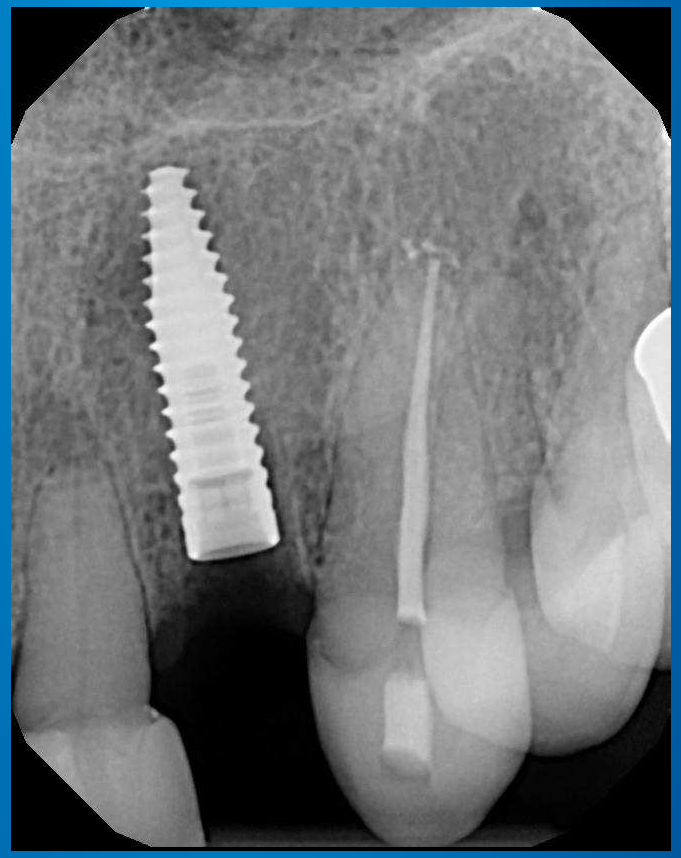

DESS
DENTAL SMART SOLUTIONS

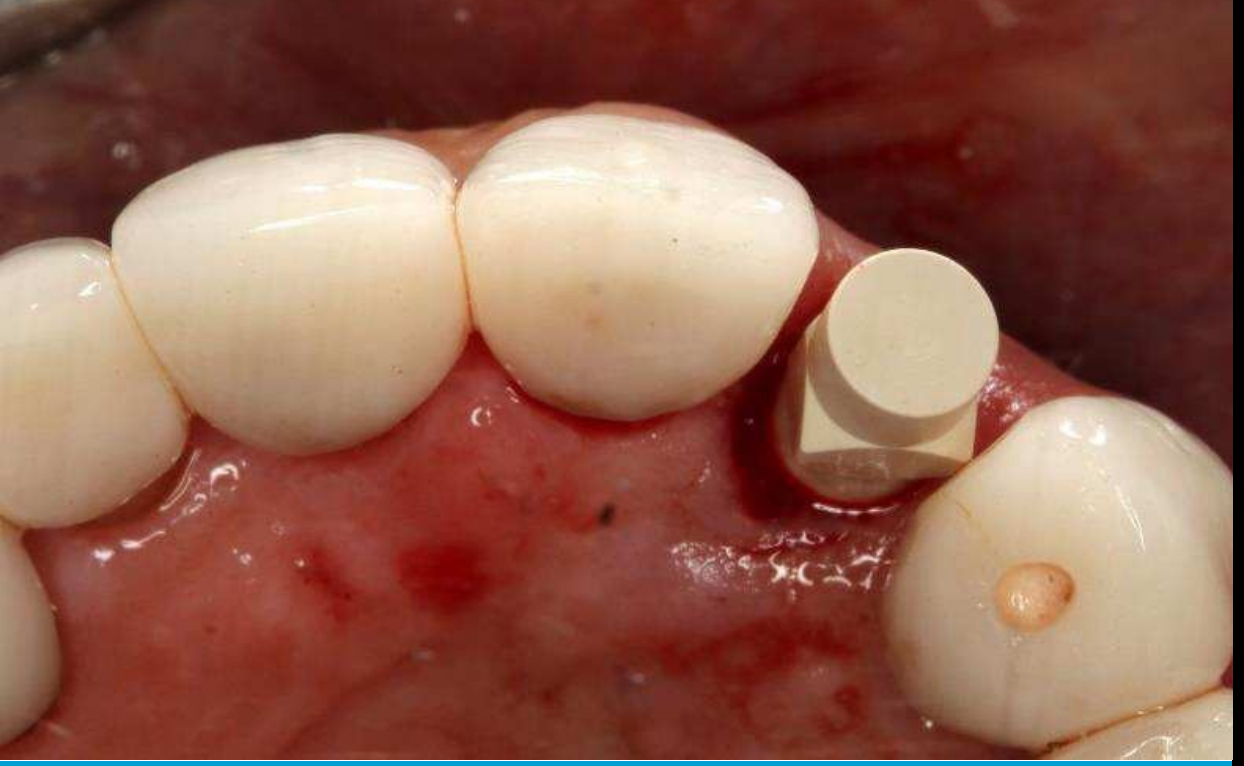

Das Scannen, Konstruieren und Herstellen eines PMMA-Provisoriums ist immer genauer und weniger plaquebehaftet als eine Kunststoffrestauration, die unmittelbar in der Praxis angefertigt wird.

In diesem speziellen Fall wurde der Patient zum Zeitpunkt der Operation gescannt, ein provisorisches gefräst und auf eine ANGLEBase® zementiert.

Dank der abgewinkelten Schraubenkanaltechnik war es möglich, die provisorische Versorgung so zu platzieren, dass sich der Schraubenzugangskanal auf der palatinalen oder lingualen Seite der Restauration befand.

Quelle solution pour la restauration finale ?

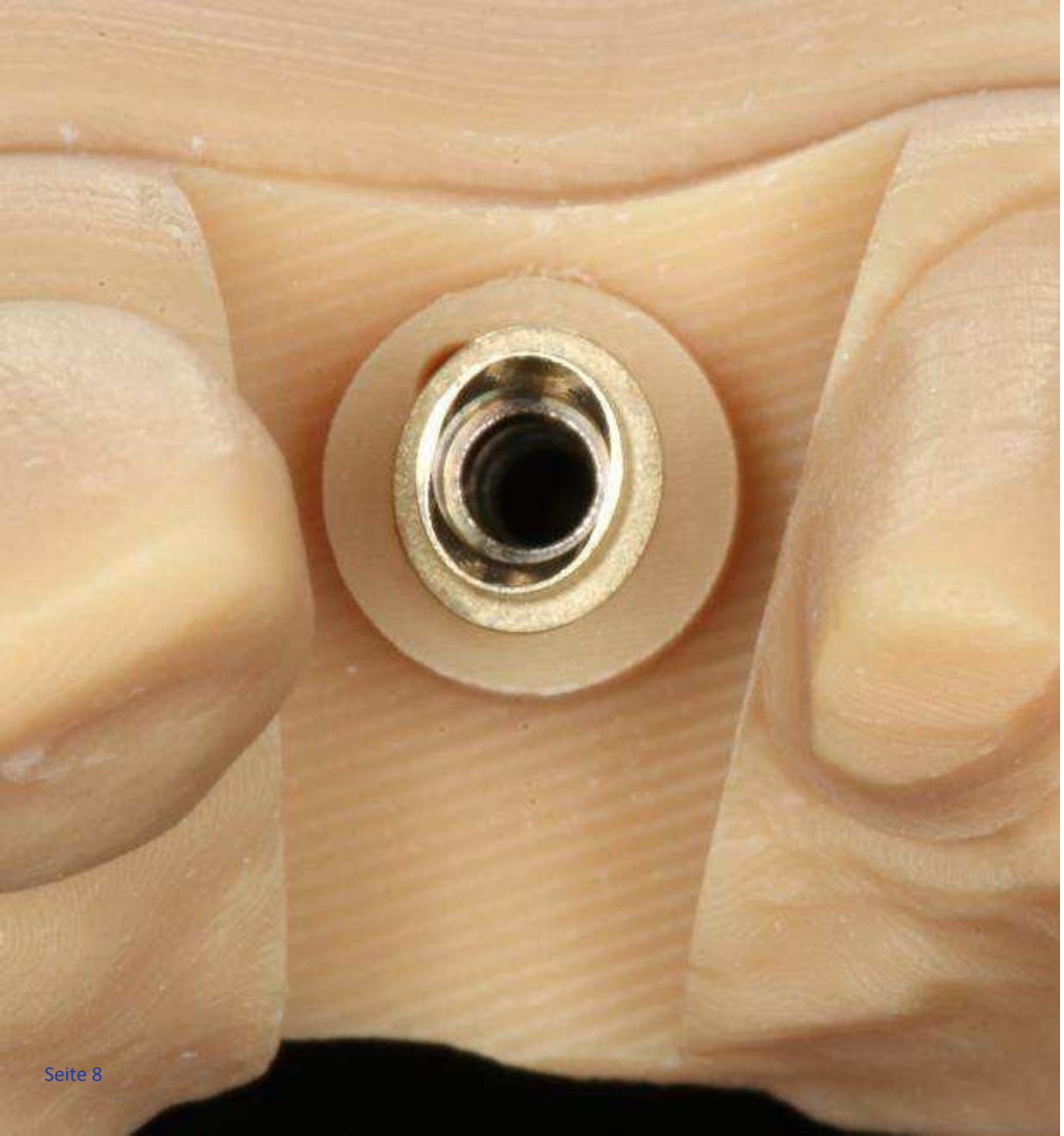

ELLIPTIBase®

Die ultimative Lösung für kleine Räume!

Im Jahr 2020 führt DESS® ein neues Abutment der eigenen Entwicklung ein: ELLIPTIBase®, **die abgewinkelte Schraubenkanallösung für schmale Plattformen**.

Speziell entwickelt für begrenzte mesio-distale Räume in Frontzahngruppen, mit 22 % geringerer Größe im Vergleich zu DESS® Titanbasen, **periocoat®** Beschichtung, **Selectgrip®** Behandlung für bis zu 5-mal höhere Zementierungsretention und **bis zu 20° Angulationsmöglichkeit**.



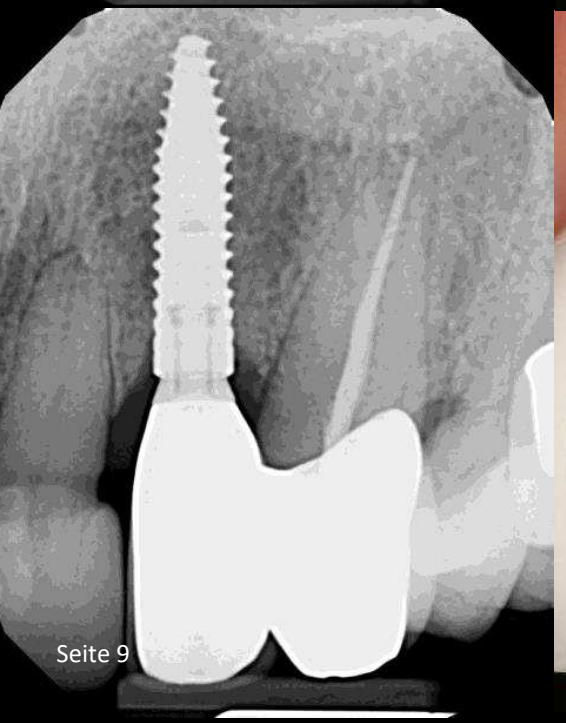

- Nach der Osseointegrationsphase wird der Patient zur endgültigen Versorgung der Zähne 22 und 23 vorgestellt.
  Dank unserer neuen elliptischen Basis konnte **ein größerer Interproximalraum und ein ideales Emergenzprofil** für jede einzelne Restauration erreicht werden.

- In diesem Fall kann die ursprüngliche Wurzelanatomie des fehlenden seitlichen Schneidezahns in der **endgültigen Restauration** mit der verschraubten abgewinkelten Schraubenkanallösung nachgebildet werden.

DESS
DENTAL SMART SOLUTIONS



Eindeutige Fakten...

Die Bereitstellung einer Lösung für Fälle wie den von uns gezeigten mit begrenztem interproximalen Raum in kleinen Implantatplattformen veranlasste DESS®, ein neues proprietäres Produkt zu entwickeln und diese einzigartige Lösung mit abgewinkeltem Schraubenkanal 2022 auf den Markt zu bringen.

Dank dieser neuen Lösung sind wir in der Lage, das Implantat zu restaurieren, indem wir die Zirkonkrone mit einem anatomischeren, ästhetischeren und funktionelleren Gingivaaustritt in engen Bereichen gestalten.

Dies ist im Vergleich der beiden Bilder, der endgültigen Versorgung mit ELLIPTIBase® (oberes Bild) und der provisorischen Versorgung mit ANGLEBase® (unteres Bild), deutlich zu erkennen.

Vor

X Zahn 22 gedreht und gedrängt

X. Komplizierte Restauration in einem engen Interproximalraum

Nach

- ✓ ELLIPTIBase®: beste abgewinkelte Schraubenlösung für enge Interdentalräume.
- ✓ Besseres Endergebnis: sowohl ästhetisch als auch funktional.
- ✓ Zirkoniumdioxid-Kronendesign mit idealem Gingivadurchbruch.

DESS
DENTAL SMART SOLUTIONS

ELLIPTIBase®



TECHNISCHE DATEN

- Titan Grad V ELI 23
- PerioCoat® und Select**Grip**®-Oberflächenbehandlung
- Elliptisches Design mit minimierter Grundfläche
- Speziell entwickelt für durchmesserreduzierte Implantate (3,0-3,3-3,5)
- Einschubachse der Prothetikschraube im ASC (angulierter Schraubenkanal) bidirektional bis 20° abwinkelbar
- Zementierungsfläche: typischerweise 31,55mm²
- Aufbauhöhe: 3,0mm
- Eingebettet in unsere Bibliotheken für Exocad®, 3Shape®, Dental Wings® und Blenderfordental® (kostenloser Download)
- CE: Klasse IIb
- FDA: Klasse II

LEISTUNGSMERKMALE

- Pure Switch®-Konzept
- Torx®-Kugelkopf-basierter Schraubenantrieb
- Inklusive Torx®-Schraube - gleiches Schraubendesign wie OEM-Produkt
- Zur Anpassun an die klinische Situation ASC (ELLIPTIBase®) in zwei Ausrichtungen: Corner und Flat
- Ideale Positionierung der Schraubenkanalöffnung

KLINISCHER NUTZEN

- 22% Reduktion in der Breite im Vergleich zur regulären Titanbasen
- Select**Grip**®-Oberflächenbehandlung: um das 5-Fache verbesserte Zementretention
- PerioCoat®: verbesserte Festigkeit des Abutments
- Torx®-Kugelkopf-basierter Schraubenantrieb: das empfohlene Drehmoment wird selbst bei maximaler Abwinkelung zuverlässig erreicht
- Wärmerer, gingivaler Farbton

Dr. Steven A. Brisman

VEREINIGTE STAATEN

- Doktor der Zahnmedizin. *University of Pennsylvania School of Dental Medicine*.
- Zertifikat in Prothetik. *New York University College of Zahnmedizin*.
- Präsident der *Greater New York Academy of Prosthodontics* im Jahr 2019.
- Ehemaliger Direktor für fortgeschrittene Posthodontie am *Touro College of Dental Medicine* und außerordentlicher Professor für postgraduale Prothetik am *NYU College of Dentistry.*

Brisman

DESS

> DENTAL SMART SOLUTIONS